

# 2020年度エーザイ造影剤 インターネットライブセミナー

## 画像診断セミナー

講演  
18:30-19:30

### 肝の画像診断 - 偽陰性の回避

がん研有明病院 画像診断部

上田 和彦 先生

日時:2020年11月25日(水)  
18:30~19:30(予定)  
(東京のスタジオより配信致します)

\*エーザイMedical会員の会員専用ページから視聴  
いただけます。会員登録ください

共催:エーザイ株式会社/ブラッコエーザイ株式会社

# 肝の画像診断—偽陰性の回避

上田和彦(がん研有明病院)

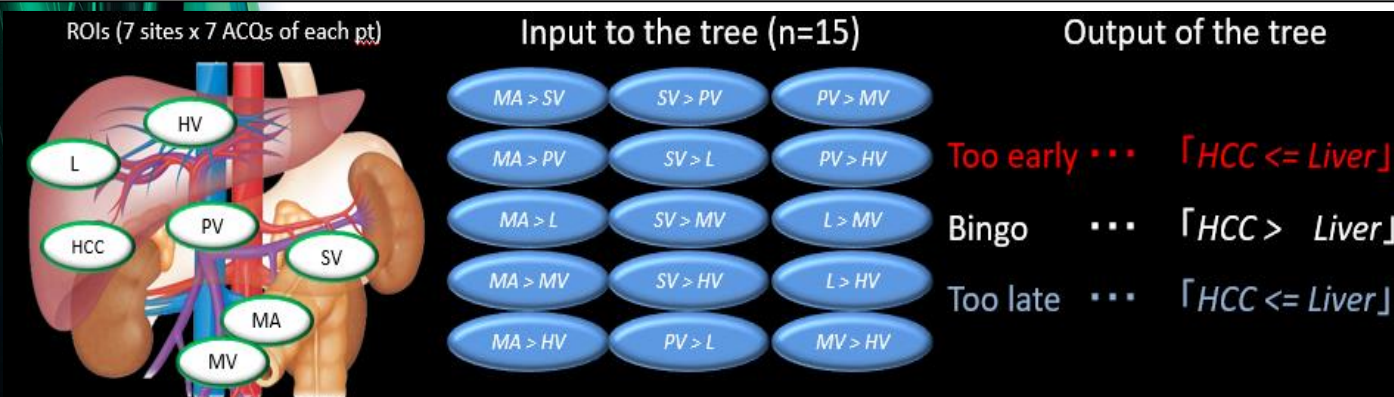
本講演では種々の“手遅れ”につながる偽陰性を回避する方策について撮像法を中心に概説する。

- 1) コントラスト分解能とCTの撮影条件
  - 2) 動脈優位相像の肝細胞癌と背景肝の濃度差
  - 3) 肝腫瘍の偽陰性回避に有効なMRI
- の3項目について解説する。

コントラスト分解能とCTの撮影条件: CTによる肝病変の検出には高いコントラスト分解能が求められる。被曝や造影剤による腎負荷とのバランスを取りながら、偽陰性の起点となる低コントラスト画像を回避するための撮影parameterについて整理する。X線管電圧、X線管電流、画像再構成アルゴリズムとRadiation dose、スライス厚、ヘリカルピッチ、X線管球回転速度、被検者のポジショニングをreviewする。

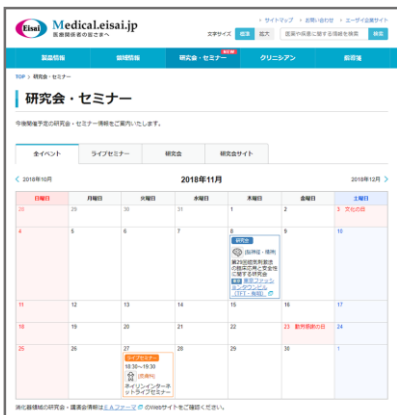動脈優位相像の肝細胞癌と背景肝の濃度差: 肝細胞癌の多血性に対する偽陰性を回避すべく様々な研究がなされてきた。しかし、偽陰性を100%防ぐ造影剤投与方法が存在するのかについては未だ明らかになっていない。この問いに対する答えを得るべく、肝細胞癌と背景肝の画素値の経時データを採取し、多血性の経時毎の診断能について調査した。また、入力値を主要血管と背景肝の経時画素値、出力値を多血性の判断に必要な肝細胞癌と背景肝の濃度差とした機械学習(図)の結果から得た多血性検出に有効な画像とそうでない画像を見分ける方法について解説する。

肝腫瘍の偽陰性回避に有効なMRI: 拡散強調像と肝細胞相像は肝腫瘍の画像診断に有用性が高いため、その画質の優劣は診断能に直結する。これら拡散強調像と肝細胞相像において肝腫瘍の偽陰性を回避するのに有効な撮像方法について述べる。



Determining the optimal set of site pairs for identifying effective ACQs

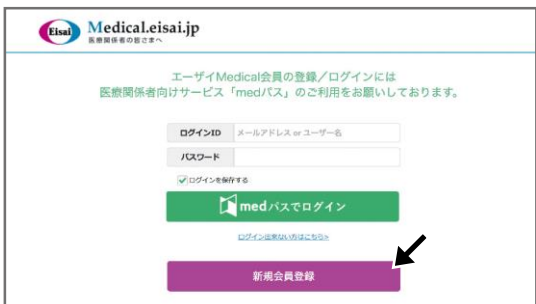## ● 会員登録の手順(画像はイメージ)



1 <https://medical.eisai.jp/conference/>  
研究会・セミナーカレンダーから  
ご希望のセミナーを選択し、  
予約・視聴画面へお進み  
ください。

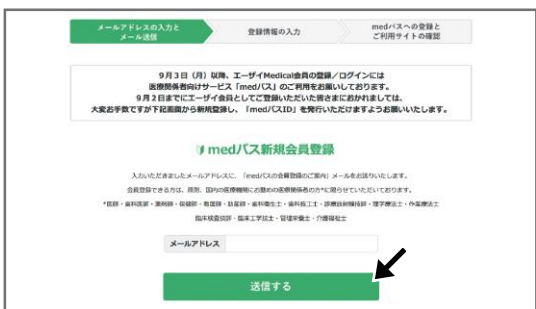

QRコードはこちらから



2 **新規会員登録** をクリックしてください。

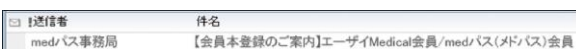※既に登録済みの方は、登録メールアドレスorユーザー名、  
パスワードを入力して **medパスでログイン** を  
クリックしてください。



3 メールアドレスを入力して、  
**送信する** をクリックしてください。

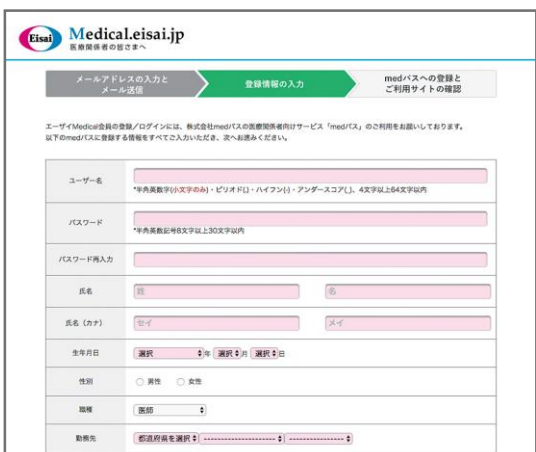ここまでで、仮登録が完了です。続いて、登録情報の入力が必要です。

4 3で登録したメールアドレス宛にメールが届きます。



メールを開いて、本文中に記載されているURLを  
クリックしてください。

※メール受信から12時間以内にお手続きをお願いいたします。



5 URLから開いた画面に登録情報を入力してください。

職種によって、画面・入力内容が異なります。

※パスワードは半角英数記号8文字以上30文字以内で設定。  
※ご記入頂いた個人情報は、当サイトで提供する情報のご案内等の  
ために利用させていただきます。

**次へ** をクリックしてください。

6 登録内容を確認し、誤りがなければ、  
利用規約を確認後、**登録する** を  
クリックしてください。

**戻る** をクリックすると 5 に戻り、何度でも修正が可能です。

7 以上で会員登録は完了となります。  
そのまま会員限定コンテンツをご覧いただけます。